Monsieur le docteur Sidney Stephenson
hommage de l'auteur
S. Holth

SOCIÉTÉ FRANÇAISE D'OPHTALMOLOGIE
CONGRÈS DE 1909

(16)
C 71
OPHTHALMOLOGICAL SOCIETY OF THE UNITED KINGDOM
ESTABLISHED 1880

Sclérectomie antérieure à l'emporte-pièce

DANS LE GLAUCOME

DE PRÉFÉRENCE APRÈS INCISION A LA PIQUE

PAR

Le Docteur S. HOLTH
(DE CHRISTIANIA)

PARIS
G. STEINHEIL, ÉDITEUR
2, RUE CASIMIR-DELAVIGNE, 2
1909

SOCIÉTÉ FRANÇAISE D'OPHTALMOLOGIE

CONGRÈS DE 1909

Sclérectomie antérieure à l'emporte-pièce dans le glaucome, de préférence après incision à la pique,

par M. S. HOLTH (de Christiania).

Depuis le 16 juin 1908, je pratique dans le glaucome chronique la sclérectomie sous-conjonctivale antérieure avec la pince emporte-pièce. Après une série de 30 opérations, j'en ai communiqué le procédé et les résultats à la Société médicale de Christania le 24 mars 1908 et j'ai présenté 5 malades avec 8 sclérectomies, chez lesquels j'ai obtenu une cicatrice fistulaire sans enclavement irien et une tension normale (15 à 25 m/m de mercure au tonomètre). J'ai fait la sclérectomie de la lèvre postérieure 10 fois depuis le 16 juin 1908, de la lèvre antérieure 20 fois depuis le 15 octobre 1908. Non seulement en raison de ma publication antérieure je réclame donc la priorité de ces deux procédés à l'emporte-pièce vis-à-vis de M. L. Dor, qui a commencé le premier procédé au mois d'octobre et le second au mois de novembre 1908.

Comme on peut s'en souvenir, j'ai signalé à la Société française d'ophtalmologie en 1906 (1) (*), dans la discussion qui suivit la première communication du Prof. Lagrange sur son procédé de sclérectomie, que je n'avais jamais observé de cicatrice dite filtrante dans les iridectomies antiglaucomateuses correctes, mais seulement dans certains cas, où il existait un léger enclavement irien dans l'un ou les deux angles de la plaie, et que ce phénomène devait être attribué *à la formation d'une fistule* à travers les plis iriens enclavés dans la plaie scléro-cornéenne, ce que je démontrai par des préparations anatomiques d'un œil opéré.

En conséquence, j'avais pratiqué jusqu'en avril 1906 l'iri-

(*) Les chiffres entre parenthèses renvoient à la bibliographie, page 15.

dencleisis sous-conjonctivale systématique dans 40 cas de glaucome chronique, dont les résultats ont été publiés en 1907 (2, 3, 4).

Depuis le mois de mai 1906, j'ai pratiqué de nouveau l'iridencleisis antiglaucomateuse dans 87 cas que j'ai brièvement rapportés au Congrès international de Naples (5).

L'iridencleisis m'a donné des résultats très supérieurs à ceux de l'iridectomie classique, car dans 75 cas, soit 86 0/0, j'ai obtenu une cicatrice filtrante. L'examen histologique de 6 yeux opérés par mon procédé, chez lesquels l'opération avait déterminé de l'œdème conjonctival avec tension normale et bonne acuité (la mort étant survenue de 6 mois à 2 ans après l'opération), décela l'existence d'une fistule très nette dans 5 cas, le sixième ne présentait aucune lumière fistulaire vraie, mais quelques espaces disséminés, et par conséquent répondait mieux à l'expression « cicatrice filtrante » qu'à celle de « cicatrice fistuleuse ». Chez tous ces malades, la tension était tonométriquement normale (au-dessous de 25 m/m de mercure).

Chez plusieurs de mes opérés j'ai vu une *excavation périphérique de la papille* s'atténuer rapidement, et chez quelques-uns (avec légère hypotonie) je l'ai même vu *disparaître entièrement*. J'ai présenté (6) deux cas de ce genre au 3e Congrès d'ophtalmologie scandinave, à Christiania, le 27 juin 1907. Plus tard, j'ai vu un cas de glaucome absolu où une excavation de 6 dioptries disparut complètement 9 mois après l'iridencleisis. Von Graefe, Kugel, da Gama Pinto et Axenfeld ont fait (*) la même observation à la suite de l'iridectomie : peut-être y avait-il ici cicatrice filtrante. De même Rochon-Duvigneaud (10) en 1908, après une opération de Lagrange.

Cependant, l'iridencleisis ne m'avait pas donné une satisfaction complète : dans 12 cas la « cicatrice filtrante » avait été nulle ou insuffisante (**) ; d'autre part, chez 24 malades sur les 75 qui me donnent un bon résultat final, ce résultat

(*) Weekers, *Klin. Monatsbl. f. Aug.*, 1907, XLV, p. 247.

(**) Je n'ai cependant jamais observé d'*augmentation* de la tension tonométrique, pas plus que je n'ai perdu un seul œil par infection, ni observé d'ophtalmie sympathique.

resta douteux plusieurs mois après l'intervention (*) avant que la filtration fût devenue suffisante pour assurer une tension normale sans myotiques. J'ai longtemps cherché par suite un procédé donnant des résultats plus rapidement satisfaisants.

L'inclusion d'un lambeau conjonctival d'après le procédé de Walker (8) et Herbert (9) ne me tentait guère, et encore moins l'introduction dans la plaie d'une canule de verre, comme l'avait essayé le dernier de ces auteurs.

J'hésitai longtemps avant de recourir à l'opération de Lagrange ; je pensais bien qu'elle devait donner immédiatement une formation fistulaire, lorsque l'exérèse comprenait toute l'épaisseur de la sclérotique, comme l'a fait observer Rochon-Duvigneaud (10), mais je croyais que cette perte de substance devait tôt ou tard se fermer par un tissu cicatriciel ordinaire, comme après la sclérectomie équatoriale (Argyll-Robertson), ou dans la sclérectomie au pôle postérieur (Frœhlich) dans le glaucome absolu douloureux ; je l'ai pratiquée deux fois en 1904 sans résultat durable sur la tension. Et dans ces conditions, je ne pensais pas que l'opération de Lagrange pût donner elle non plus un résultat définitif, car le tissu cicatriciel ne saurait être filtrant : il forme plutôt une barrière contre le courant lymphatique, ce que j'ai démontré dans un cas (4, p. 366-367).

Je n'avais jamais douté que Lagrange n'eût obtenu une cicatrice filtrante avec bon résultat dans un grand nombre de cas ; mais j'attribuais ce fait à un léger enclavement de la périphérie irienne au voisinage du colobome opératoire, ce qui peut facilement se produire par ruptures cicatricielles, dans les premiers jours qui suivent l'opération, avec une incision aussi étendue que celle de Lagrange. C'est ce

(*) Un procédé d'iridencleisis, non encore décrit dans mes travaux sur cette opération, m'a donné des cicatrices fistulisées et durables dans tous les quatre cas où je l'ai essayé : une gouttelette de scopolamine 0,2 0/0 dix minutes avant l'opération, cocaïnisation, incision sous-conjonctivale à la lance, prolapsus de la périphérie de l'iris, excision du sommet du prolapsus (voir la figure ci-jointe). J'aurais continué ce procédé, dont le seul inconvénient est une déformation insignifiante de la pupille, si mes sclérectomies n'avaient pas donné les mêmes résultats avec conservation absolue d'une pupille ronde et centrale (fig. 6, 11 et 12).

qui se produisit par exemple dans le cas dont Demicheri (11) a donné un examen histologique.

Mais cette interprétation ne me paraît plus valable et les circonstances m'ont amené à modifier ma manière de voir. Thompson-Henderson (12), dans son travail sur l'histologie de l'iridectomie, a montré que les *bords de la plaie opératoire de l'iridectomie* ne subissent en somme *aucun processus cicatriciel* : lorsque l'iridectomie est faite vingt ans avant la mort, les bords de l'incision ont sensiblement le même aspect que lorsqu'elle est pratiquée sur le cadavre. Henderson explique ce fait, dont j'ai pu constater l'exactitude sur plusieurs préparations d'yeux iridectomisés ou cataractés, par l'hypothèse que la plaie irienne, baignant constamment dans l'humeur aqueuse, échappe au processus irritatif qui est le prélude de toute formation cicatricielle. Je pensai dès lors que par son passage dans le trajet fistuleux, l'humeur aqueuse pouvait de même empêcher toute formation cicatricielle sur les bords de la plaie sclérale.

Je résolus d'essayer alors l'idée de Lagrange dans mes opérations, mais je repoussai dans la plupart des cas son incision au couteau, presque aussi étendue que celle de la cataracte, avec d'autant plus de conviction que j'avais eu moi-même une hémorragie expulsive 12 heures après l'opération dans une iridectomie antiglaucomateuse, avec incision au couteau, et que j'avais moi-même été témoin de deux accidents analogues, peu de temps après, chez un autre opérateur. C'est une constatation faite également par Herbert (9). « In my hands large iridectomy in advanced glaucoma was apt to be complicated by loss of vitreous at times with expulsion of the lens and possibly with hemorrhage from the fundus. »

Je pensai alors à faire la sclérectomie avec une incision sous-conjonctivale à la lance de 6 millimètres que j'ai employée dans la plupart de mes iridencleisis, à la suite de laquelle je n'ai jamais observé de rupture de la zonule (*) ni d'hémorragie expulsive, même pas dans des yeux en « bille de marbre », avec des tensions supérieures à 100 mil-

(* Voir cependant p. 3, la note.

limètres de mercure. La sclérectomie pouvait alors se faire par deux incisions convergentes aux ciseaux courbes, mais je pensai qu'il serait plus rapide et plus sûr de se servir des pinces emporte-pièce construites pour l'irido-capsulectomie. Je reçus par l'intermédiaire de F. A. Hardy de Chicago « la capsule punch » de Stevensson, mais elle se montra trop faible pour l'excision de la sclérotique. Je fis alors venir de chez Collin la pince de Vacher qui est un excellent instrument pour l'irido-capsulectomie. Cet instrument me donna de meilleurs résultats, mais il n'offrait pour la sclérectomie qu'une sécurité insuffisante, car il dérapait souvent sur la lèvre (en bec de flûte) de l'incision sclérale, ce qui ne donnait qu'une exérèse insuffisante ou nulle. J'ai fait alors construire par Gallus, à Christiania (*) deux instruments analogues (fig. 1 a et 1 b) en lui donnant comme modèle

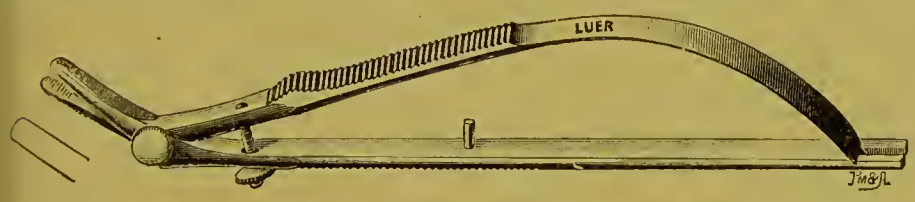

Fig. 1 a. — Pince emporte-pièce du Dr Vacher, modifiée pour la sclérectomie par le Dr Holth.

une pince-gouge pour trépanation du crâne. Les mors ont 3 millimètres de large ; le bout est rectangulaire, avec les angles légèrement arrondis. Le bord inférieur du mors su-

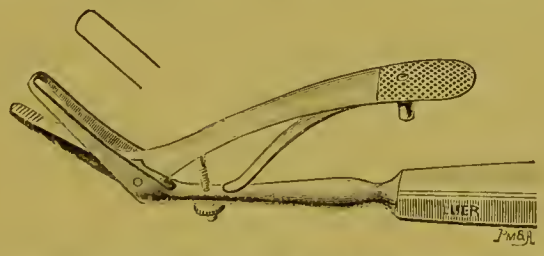

Fig. 1 b. — Pince emporte-pièce à manche du professeur de Lapersonne, modifiée pour la sclérectomie.

périeur est très tranchant. La face supérieure du mors inférieur présente vers le bout quelques crêtes transversales et obliques en arrière allant jusqu'au bord qui est dans cette manière en profil un peu dentelé en scie. De plus les deux

(*) Déposés chez Luer à Paris.

mors sont au moment de la fermeture sensiblement parallèles ; enfin il est nécessaire que lorsque la pince est complètement fermée, les deux mors soient un peu croisés. Ces quatre conditions permettent d'éviter le dérapage de la pince. L'instrument ne sert que pour la sclérectomie.

Dans une boîte pour stérilisation à la chaleur sèche, je réunis les instruments suivants (catalogue Luer 1909) : Blépharostat de Mellinger (Luer, fig. 222), pince à fixation coudée de Holth (fig. 2) — un modèle à ressort ne sert que



Fig. 2. — Pince fixatrice coudée du Dr Holth, avantageuse pour la fixation du limbe inférieur quand on veut tourner l'œil en bas suffisamment pour exécuter l'incision sous-conjonctivale à la pique en haut (voir fig. 7). Un modèle à ressort est employé dans la narcose générale.

dans l'anesthésie générale, — lance coudée à arrêt modèle Holth (6 × 6 m/m, fig. 3), couteau de Graefe, crochet double

Fig. 3. — Lance à arrêt coudée dernier modèle du Dr Holth. L'angle est de 45 degrés. La lance est un peu plus robuste que le modèle précédent et précédente un léger renforcement en forme de crête dans le plan médian.

conjonctival de Holth (fig. 4), pince courbe à rainures (Luer, fig. 840) pour soulever la conjonctive sur le crochet, une

Fig. 4. — Double crochet mousse du Dr Holth pour récliner la conjonctive après l'incision sous-conjonctivale à la lance.

pince à dents de souris (Luer, fig. 422), une pince-ciseaux de Dowell avec les deux branches mousses (Luer, fig. 472) pour libérer la conjonctive jusqu'au niveau du limbe (*), la

(*) On peut naturellement employer des ciseaux ordinaires courbes, mousses, par exemple les ciseaux à strabisme de Stevens.

pince emporte-pièce du Dr Holth pour sclérectomie (fig. 1 a ou 1 b), une pince à iris courbe, avec la vis d'arrêt de Holth (fig. 5), la pince-ciseaux de de Wecker et une spatule irienne en argent.

Fig. 5. — Pince-iris à vis d'arrêt lorsqu'on veut faire l'excision de la périphérie irienne aussi mince que possible (voir fig. 11 et fig. 12), on limite l'écartement des branches à 1.5 mm.

En outre, six sondes munies d'ouate, stérilisées à l'autoclave. Les instruments sont immédiatement avant l'opération extraits de la boîte et posés avec les porte-ouate sur une serviette stérilisée et séchée à l'autoclave.

Je procède à l'opération de deux façons :

A. *Incision linéaire au couteau*, en haut, opération la plus facile, qui présente cet avantage qu'on peut se passer d'assistant, mais que je n'emploie que dans les cas de faible tension, où il existe un fort astigmatisme direct, l'astigmatisme inverse résultant de l'incision au couteau étant beaucoup plus considérable. Ponction et contre-ponction dans la sclérotique, à 8 millimètres d'intervalle, à 1 millimètre du limbe ; les points d'entrée et de sortie conjonctivaux doivent être aussi éloignés du limbe que possible. Lambeau scléral de 2 à 2 mm. 5 de hauteur, lambeau conjonctival à 6 ou 8 millimètres du limbe (fig. 6). La conjonctive est libérée aux ciseaux de la lèvre sclérale antérieure,

Fig. 6. — Diagramme de la sclérectomie à l'emporte-pièce de la lèvre *antérieure* après incision au couteau mince de Graefe.

avec le plus grand soin, sinon la conjonctive est prise dans l'emporte-pièce, et la plaie sclérale découverte se cicatrise comme à l'ordinaire. Soulevant le lambeau conjonctival, l'opérateur saisit la lèvre sclérale antérieure avec l'emporte-

pièce et détache un fragment de la sclérotique qui aura toujours 3 millimètres de longueur et devra avoir 1.5 mm. de large. Si l'iris se prolabe, on fait une iridectomie ordinaire sans tentatives de réduction. Si l'iris reste en place, ce qui est la règle (pilocarpine avant l'opération, pas d'ésérine), on peut se contenter d'une petite iridectomie extra-sphinctérienne qui suffit à éviter tout prolapsus irien. Réclinaison soigneuse du lambeau conjonctival ; suture inutile dans la plupart des cas.

B. *Incision sous-conjonctivale à la lance* : longue de 6 millimètres, ordinairement en haut. Ponction conjonctivale à 10 millimètres du limbe, ponction sclérale à 2,5 mm. (fig. 7). On libère ensuite la conjonctive bulbaire avec des

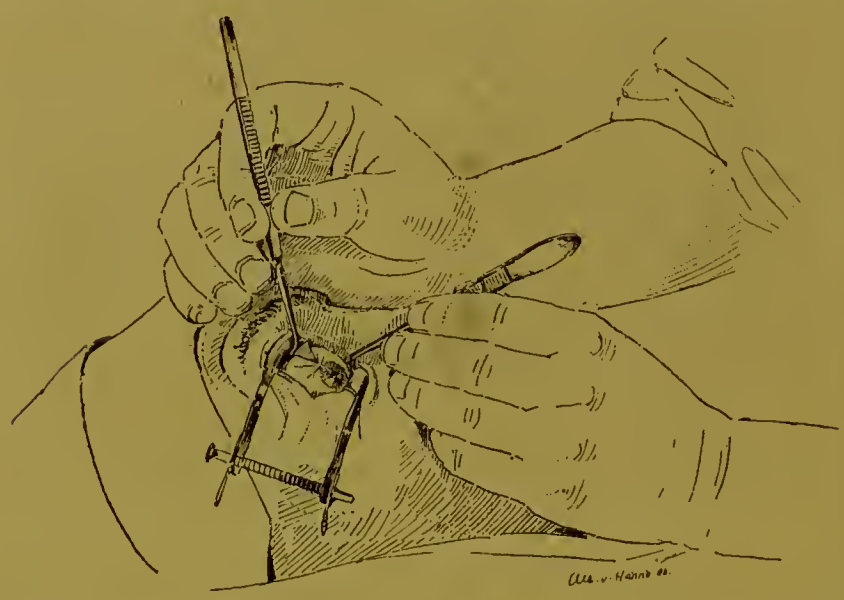

Fig. 7. — Incision sous-conjonctivale à la lance, en haut. L'opérateur est du côté gauche du malade pour tous les actes de l'opération (fig. 7, 8, 9) des deux yeux, l'iridectomie exceptée (fig. 10). Pendant la scléreotomie de la lèvre postérieure (fig. 14) des deux yeux, l'opérateur est au côté droit du malade.

La conjonctive bulbaire est percée 10 millimètres au-dessus de la cornée et puis retroussée comme un ourlet jusqu'à 2 millimètres (ou 2.5 mm.) du limbe où l'on fait l'incision oblique de la sclérotique. La pince fixatrice est celle de la fig. 2.

ciseaux mousses, entre la plaie sclérale et le limbe (fig. 8). (On peut aussi former toute la poche sous-conjonctivale avec les ciseaux : incision (longue de 6 mm.) conjonctivale, puis sous-conjonctivale, 10 à 12 millimètres du limbe, libé-

ration de la sous-conjonctive jusqu'au limbe et ensuite incision de la sclérotique avec la lance ; cela est plus laborieux, mais peut-être préférable pour les opérations latérales où la libération de la sous-conjonctive jusqu'au limbe me semble plus difficile *après* l'incision à la pique.) On enlève la pince fixatrice et la lance (*), l'opérateur reçoit à l'aide de la

Fig. 8. — Le bord inférieur de la plaie conjonctivale est soulevé à la pince ; avec les pinces-ciseaux du Dr Dowel, on fait des coupures sous-conjonctivales entre la plaie sclérotícale et le limbe (acte superflu dans la sclérectomie de la lèvre postérieure, fig. 12).

pince courbe à rainures le lambeau conjonctival et le charge sur le crochet en U, récline la conjonctive avec la sous-conjonctive en bas et découvre ainsi la plaie sclérale. On introduit le mors inférieur de l'emporte-pièce jusqu'à ce

(*) Il est très utile d'avoir un très bon éclairage électrique : j'ai remplacé pendant l'introduction de la pique dans la chambre intérieure de l'éclaireur de Priestley-Smith la bougie par une lampe Nernst sans globe ; on n'a besoin que de la lentille la plus faible de l'éclaireur, le faisceau divergent des rayons donnant un champ très étendu et permettant de voir les cataractes secondaires les plus ténues. La modification est analogue à celle du catalogue Luer (fig. 27).

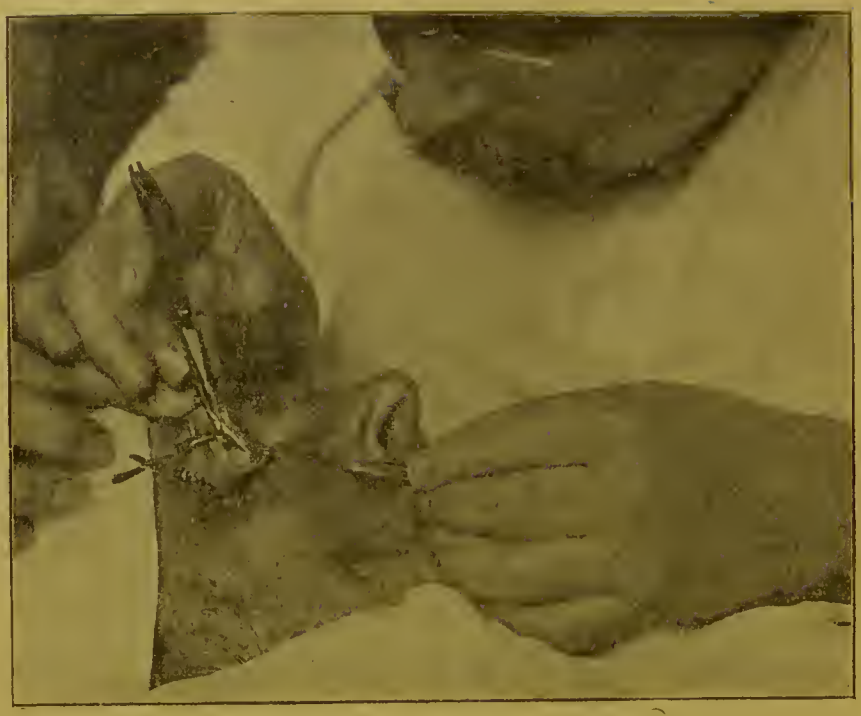

Fig. 9. — Excision sclérale avec la pince emporte-pièce de la lèvre antérieure après incision à la pique. L'opérateur se place de préférence à gauche du malade comme dans les fig. 7 et 8, le pouce droit sur la partie antérieure et tenant lui-même le double crochet mousse (fig. 4).

Fig. 10. — Légère excision de la périphérie irienne. L'opérateur est derrière le malade, tient de la main gauche la pince-iris à vis d'arrêt et de la droite les pinces-ciseaux de Wecker. *L'assistant* tient le double crochet mousse (fig. 4).

que l'on voie à travers le mors supérieur 1 mm. 5 de sclérotique que l'on coupe rapidement (fig. 9). On abandonne le crochet double à l'assistant et on pratique une iridectomie périphérique pour éviter la hernie irienne (fig. 10). En cas d'opacité cornéenne ou cristallinienne centrale, on fait une iridectomie ordinaire ; de même dans le cas de cataracte au début, permettant de prévoir une extraction ultérieure. En cas de prolapsus immédiat de l'iris (ce qu'on prévient dans la plupart des cas avec la pilocarpine avant l'opération et extraction lente de la pique), pas de replacement mais une iridectomie ordinaire et dans ce cas avant la sclérectomie. Réclinaison du lambeau conjonctival avec la spatule irienne (fig. 11). L'opération n'exige que quelques minutes ; la des-

Fig. 11. — Diagramme de la sclérectomie à l'emporte-pièce de la lèvre *antérieure* après incision à la lance.

cription en est plus longue. La sclérectomie après incision à la lance n'a qu'un inconvénient, c'est qu'elle exige un assistant sachant tenir le crochet conjonctival pendant l'exérèse de l'iris (fig. 10). Je suis d'ailleurs en train d'essayer un crochet conjonctival qui rendra inutile peut-être l'aide d'un assistant.

Au début j'ai pratiqué la sclérectomie par un autre pro-

Fig. 12. — Diagramme de la sclérectomie à l'emporte-pièce de la lèvre *postérieure* après incision à la lance.

cédé, que je considère comme inférieur : incision sous-conjonctivale à la lance de la sclérotique à 0 mm. 5 du limbe, réclinaison du lambeau conjonctival avec le crochet ; on

déprime alors le bord cornéen de l'incision sclérale avec le mors inférieur de l'emporte-pièce. On le glisse sous la lèvre périphérique de l'incision dans l'angle irien, et on obtient ainsi en fermant la pince une exérèse dans *la lèvre postérieure* (fig. 12) de la plaie. La sclérectomie est ainsi plus large que du côté de la chambre antérieure, mais elle est moins en dehors et se comble plus facilement. J'ai obtenu toutefois par ce procédé des cicatrices fistuleuses avec tension normale comme avec le précédent, mais je suis certain que cette cicatrice fistuleuse a fait défaut dans deux cas bien que l'opération ait été correctement conduite. Cependant je dois faire observer que j'ai fait toutes mes sclérectomies de la lèvre postérieure avec l'emporte-pièce Vacher, qui glissait plus souvent ici que sur la lèvre antérieure. Peut-être vais-je reprendre la sclérectomie de la lèvre postérieure avec ma pince emporte-pièce modifiée (fig. 1).

La plupart de mes sclérectomies à l'emporte-pièce ont été faites sur la lèvre antérieure de la plaie et j'ai toujours obtenu une cicatrice fistuleuse lorsque la sclérectomie a été suffisante, c'est-à-dire 1.5 mm. de largeur. Il est de toute importance de bien libérer la conjonctive, sinon elle est prise dans l'excision ; cela m'est arrivé deux fois : l'épithélium conjonctival s'enfonça dans la perte de substance sclérale, qui se cicatrisa peu à peu à la façon ordinaire ; il ne se produisit par suite aucun œdème conjonctival. Il faut donc que la plaie sclérale soit totalement recouverte par la conjonctive.

J'ai eu l'occasion de faire un examen histologique du dernier œil opéré avec la pince Vacher (21.12.08) ; le lambeau scléral avait moins de 1 millimètre (fig. 13), mais il y eut tout de même fistulisation, tension normale et amélioration notable de l'acuité et du champ visuel. La malade, âgée de 78 ans, succomba (31.1.09) à une embolie pulmonaire, après une fracture du fémur.

Je vous soumets une microphotographie (fig. 13) prise par le Dr O. Berner. Comme vous pouvez le voir, l'excision sclérale n'a pas atteint la chambre antérieure, mais il y a eu fistulisation parce que la lèvre postérieure de l'incision sclérale s'est repliée en arrière sur le corps ciliaire. Il est

incontestable que la sclérotique est restée sans réaction et que le tissu conjonctif lâche qui comble la plaie sclérale a son origine dans la sous-conjonctive, qui de cette manière communique avec la chambre antérieure. C'est cette *transplantation de la sous-conjontive* dans l'exérèse de la sclérotique qui a *empêché une réaction cicatricielle* du tissu scléral dans les deux tiers externes de la plaie, tandis qu'il doit être *l'humeur aqueuse* qui l'a empêché dans le tiers interne.

Les avantages de ma sclérectomie après incision à la lance sont, outre l'exclusion de toute hémorragie expulsive ou de rupture zonulaire (*), un astigmatisme inverse insigni-

Fig. 13. — Coupe sagittale à travers la cicatrice d'une sclérectomie à l'emporte-pièce Vacher de la lèvre antérieure après incision à la lance 6 semaines après l'opération. Gr. 42 diamètres.

fiant (D. 0.5 à 1 D.), ce qui permet de faire l'opération tout à fait au début, lorsque les myotiques sont inactifs.

L'excavation de la papille paraît aussi diminuer après la

(*) Cette rupture avec perte d'une goutte du corps vitré m'est arrivée plus tard une seule fois, dans un cas de glaucome absolu dégénéré, mais sans hémorragie expulsive : bonne fistulisation.

sclérectomie ; j'ai vu dernièrement un cas de glaucome absolu avec excavation de 6 D. réduite à 3 D. six semaines après l'opération.

J'attends pour publier les observations détaillées que deux ans au moins aient passé sur une série de sclérectomies à l'emporte-pièce.

Il y a, à mon sens, trois conditions nécessaires pour qu'une opération antiglaucomateuse par cicatrice fistulaire ait répondu à ce qu'on en attend :

1° Il faut qu'il survienne des signes certains de fistule sous-conjonctivale ; c'est ce que prouve un œdème conjonctival de forme quelconque au niveau et en dehors de la plaie sclérale.

2° La tension doit toujours être normale ou légèrement subnormale ; la palpation digitale est insuffisante, la mensuration au tonomètre donne seule des résultats comparables.

3° L'acuité et le champ visuel, qui s'améliorent souvent d'une façon notable après une opération réussie, ne doivent pas dans les deux ans qui suivent devenir inférieurs à ce qu'ils étaient avant.

Certains trouveront peut-être que la troisième condition est suffisante seule. Mais un œil glaucomateux peut garder un champ visuel et une acuité qui ne se modifient pas deux ans après une iridectomie ordinaire, même quand la tension augmente malgré les myotiques : le résultat final n'en est pas moins défavorable.

Si du reste les deux premières conditions sont remplies, on peut porter un bon pronostic.

L'expérience que j'ai acquise de la fistulisation par iridencleisis me permet d'espérer que les cicatrices fistuleuses à la suite de la sclérectomie donneront un résultat durable elles aussi.

Je crois que l'idée du Prof. Lagrange a été des plus heureuses et que la sclérectomie sous-conjonctivale antérieure sera à l'avenir la base du tout traitement opératoire du glaucome chronique.

Dans les accès de glaucome aigu, relativement plus rares, on doit faire l'iridectomie classique, si les miotiques ne se montrent pas rapidement efficaces ; mais s'il se développe

une hypertension chronique (tonométrie) malgré l'iridectomie, une sclérectomie ultérieure sera indiquée.

BIBLIOGRAPHIE

1. F. Lagrange. — De l'iridectomie et la sclérectomie combinées dans le traitement du glaucome. *Bultetins et Mémoires de la Sociélé française d'Ophtalmotogie*, p. 477 ; Discussion, p. 492.
2. S. Holth. — Ein neues Princip der operativen Behandlung des Glaukoms. *Ophthatmologische Gesellschaft*, Heidelberg, 1906, Bericht, p. 123.
3. — *Norsk Magazin for Lägevidenskaben*, janv. 1907.
4. — Iridencleisis antiglaucomatosa. *Annales d'Ocutistique*, 1907, I, p. 345-375.
5. — De l'action favorable de l'iridencleisis dans les cas de glaucome chronique où l'iridectomie et la sclérotomie sont restées insuffisantes. *XI Congresso Internationale di Oftatmologia*, Napoli, 1909, p. 245-250.
6. — Demonstration of glaucompatienter med fistelar. *Tidsskrift for den norske Laegeforening*, 1907, p. 762.
7. — *Sclerectomi med trepansaks. Medicinsk Selskab i Christiania.* 24 mars 1909. Forhandlinger, 1909, p. 131.
8. Walker. — *Transactions of the VII international ophtalmological Congress*. Edinburgh, 1898.
9. H. Herbert. — On subconjonctival fistula formation in the treatment of chronic glaucoma. *Ophthalmic Society of the Uniled Kingdom*, 1903.
10. Rochon-Duvigneaud. — Les conditions d'efficacité de l'irido-sclérectomie. *Archives d'ophtalmologie*, mars 1908.
11. L. Demicheri. — Examen anatomique d'un œil glaucomateux opéré par irido-sclérectomie. *Annales d'ocutistique*, 1908, 2, p. 175.
12. Thompson-Henderson. — The histology of iridectomy. *The Ophthalmic Review*, 1907, p. 191.

Imp. J. Thevenot, Saint-Dizier (Haute-Marne)